

TRATTAMENTO COMBINATO CHIRURGICO-ENDOVASCOLARE MULTI-STAGE DI DISSEZIONE DELL'AORTA TORACICA

TRATTAMENTO COMBINATO CHIRURGICO- ENDOVASCOLARE MULTI-STAGE DI DISSEZIONE DELL'AORTA TORACICA

CASO CLINICO

Dipartimento di Cardiochirurgia Istituto Clinico Humanitas, Rozzano,
Milano.

Dipartimento di Radiologia Istituto Clinico Humanitas, Rozzano, Milano

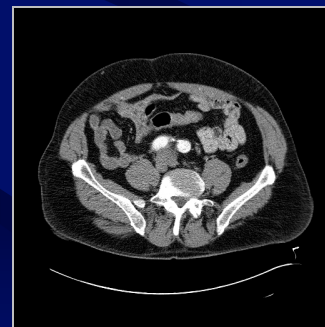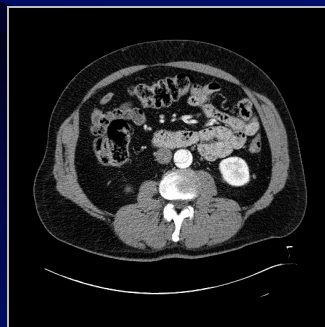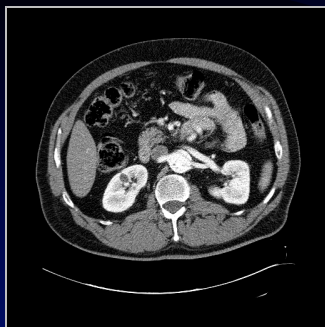
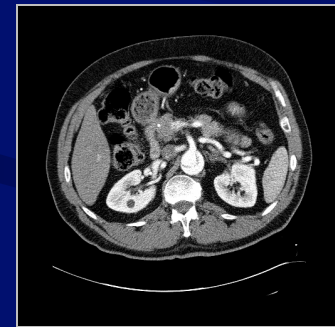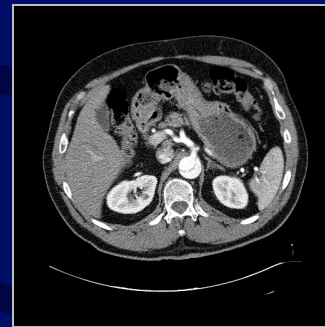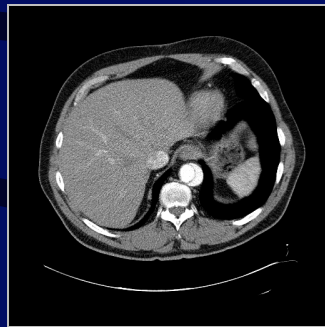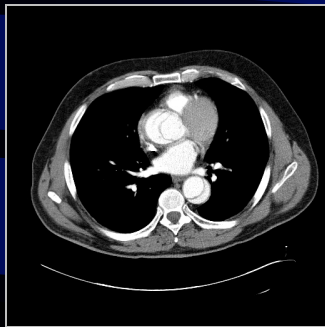
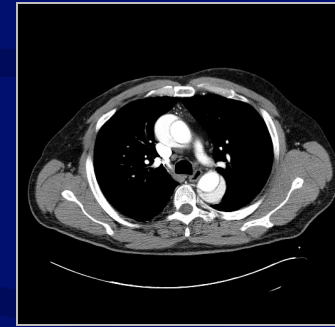
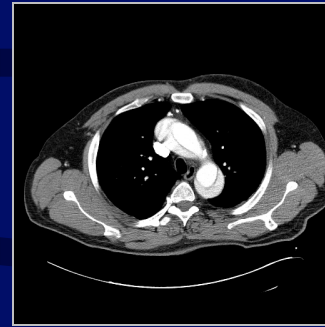
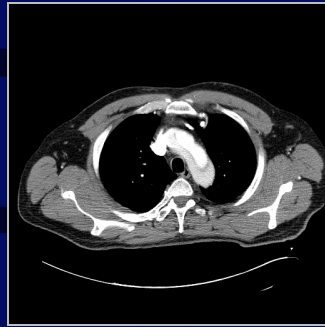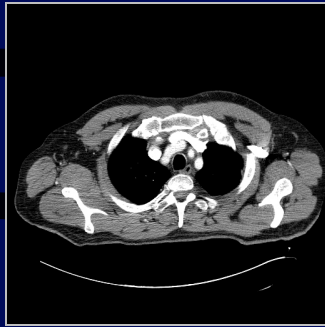
- Pz maschio di 55 anni, iperteso
- Giu. 2005 ricovero in PS con dolore toracico irradiato al dorso
- Vigile, collaborante
- Soffio diastolico 3/6
- Polsi periferici normosfigmici
- Ecocardio: IAo moderata, lieve versamento pericardico
- Condizioni emodinamiche stabili

TRATTAMENTO COMBINATO CHIRURGICO-ENDOVASCOLARE MULTI-STAGE DI DISSEZIONE DELL'AORTA TORACICA

Esegue TC torace/ addome con m.d.c.

1° RICOVERO

DISSEZIONE ACUTA TIPO A



CASO CLINICO

Intervento in emergenza:

- Bentall (Carbomedics 25 mm)
- Sostituzione emiarco in ipotermia moderata (24°C naso-faringea) + ACP secondo Kazui.

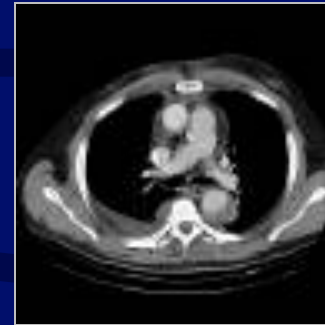
Non complicanze durante la procedura

- Estubato dopo 20 ore, dimesso in G2 dalla T.I.
- Degenza in reparto priva di complicanze
- Dimesso in G6 in buone condizioni generali

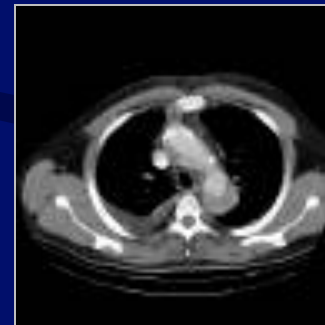Controllo TC pre-dimissione

1° RICOVERO

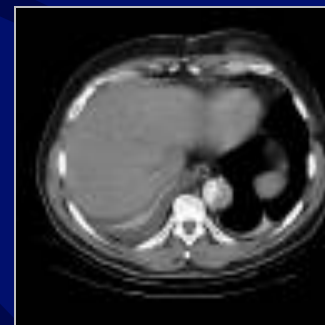Normale aspetto del tubo valvolato



Persiste flusso nel falso lume
Diam. max. aorta disc. 4,4 cm



Normali le dimensioni dell'aorta
nel passaggio toraco-addominale

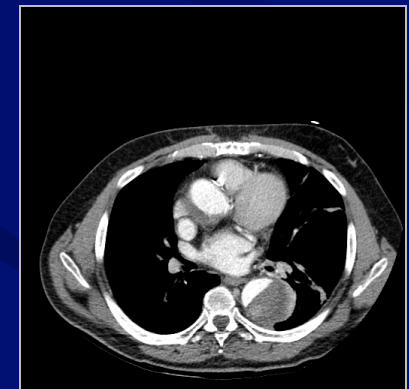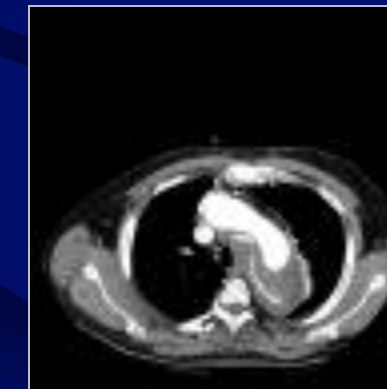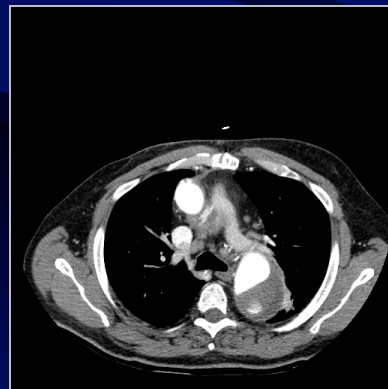
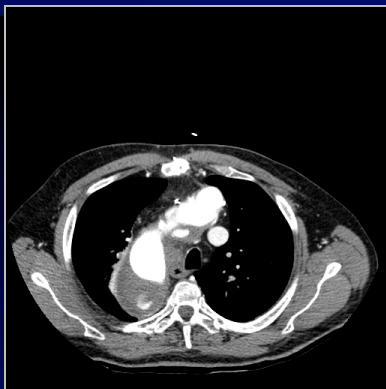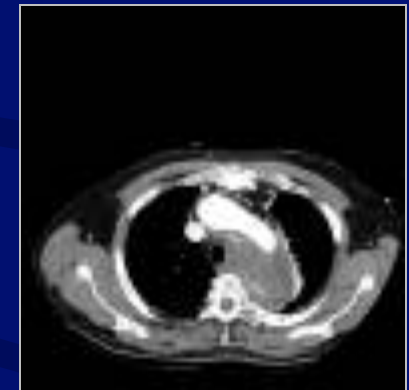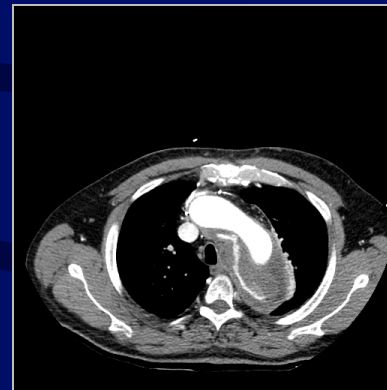
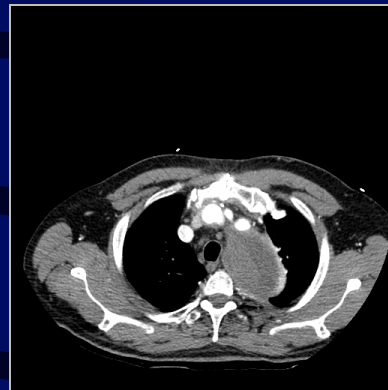
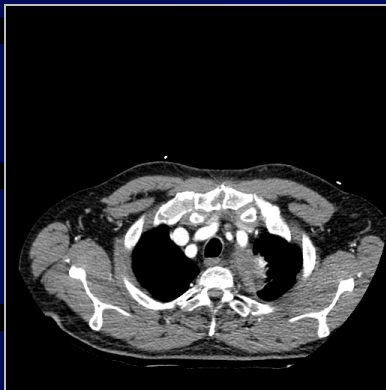


TRATTAMENTO COMBINATO CHIRURGICO-ENDOVASCOLARE MULTI-STAGE DI DISSEZIONE DELL'AORTA TORACICA

GEN. 2006

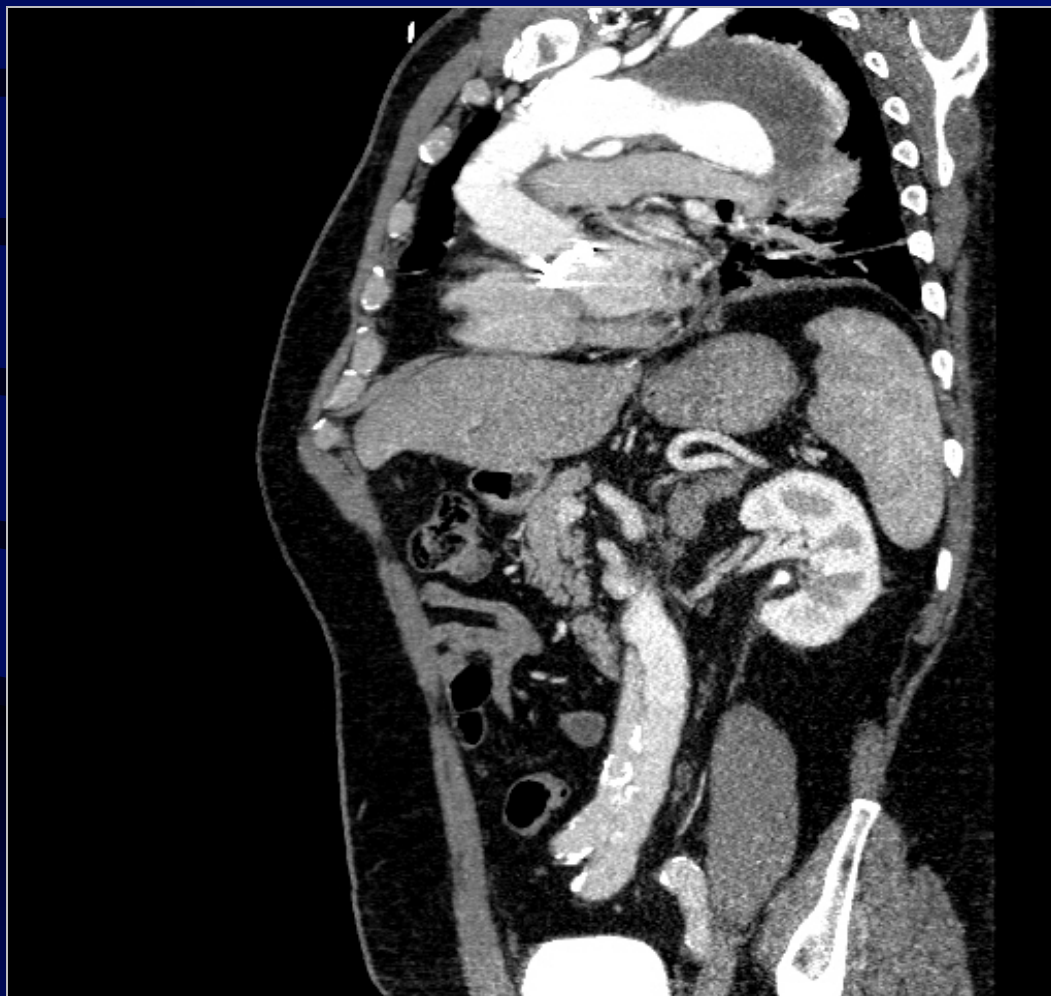Il controllo TC a distanza di 6 mesi dall'intervento dimostra:

- Importante aumento delle dimensioni della porzione distale dell'arco e dell'aorta toracica discendente (**diam. max: 7,1 cm**)



TRATTAMENTO COMBINATO CHIRURGICO-ENDOVASCOLARE MULTI-STAGE DI DISSEZIONE DELL'AORTA TORACICA

GEN. 2006



CASO CLINICO

Ricovero nel Feb. u.s.

Esegue intervento di sostituzione dell'arco aortico con tubo protesico 30 mm + elephant trunk.

- Ipotermia moderata (24°C naso-faringea) + ACP secondo Kazui.
- Protesi triforcata 30 mm

Tempo di CEC: 145 min

Tempo di arresto di circolo: 51 min

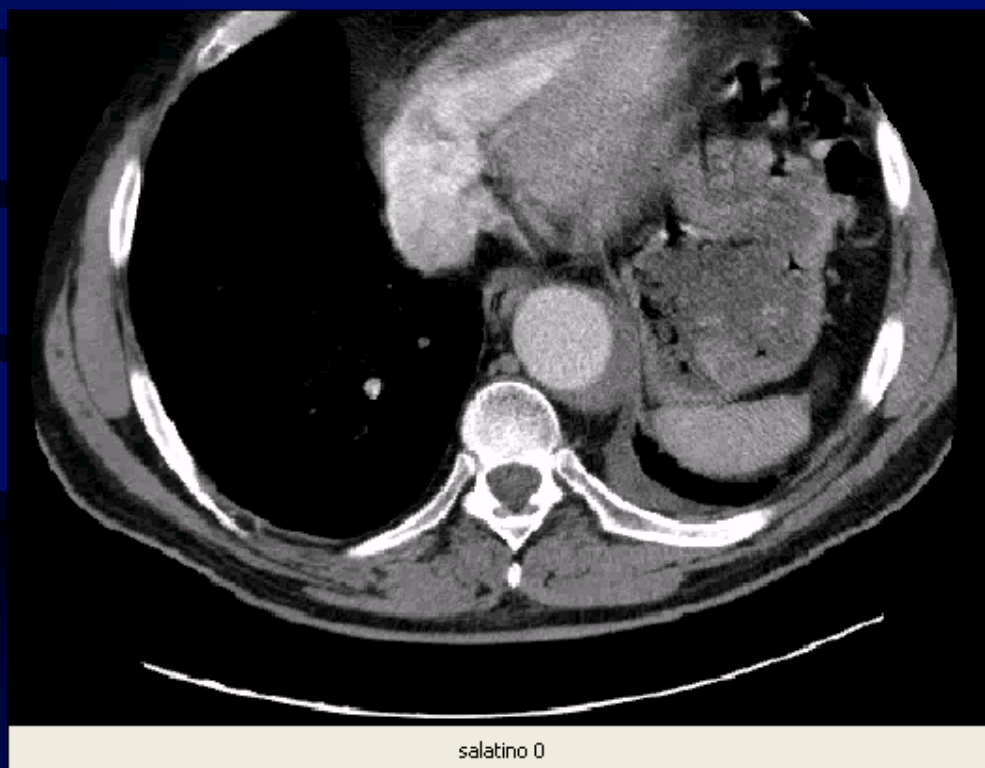
- Regolare degenza in T.I
- Dimesso in G6 in buone condizioni generali (disfonia residua)

- Nell'Agosto u.s. il pz giunge c/o nostro PS per comparsa di improvviso dolore retrosternale irradiato alla spalla sn
- TC con m.d.c.

TRATTAMENTO COMBINATO CHIRURGICO-ENDOVASCOLARE MULTI-STAGE DI DISSEZIONE DELL'AORTA TORACICA

III° RICOVERO

TC in urgenza

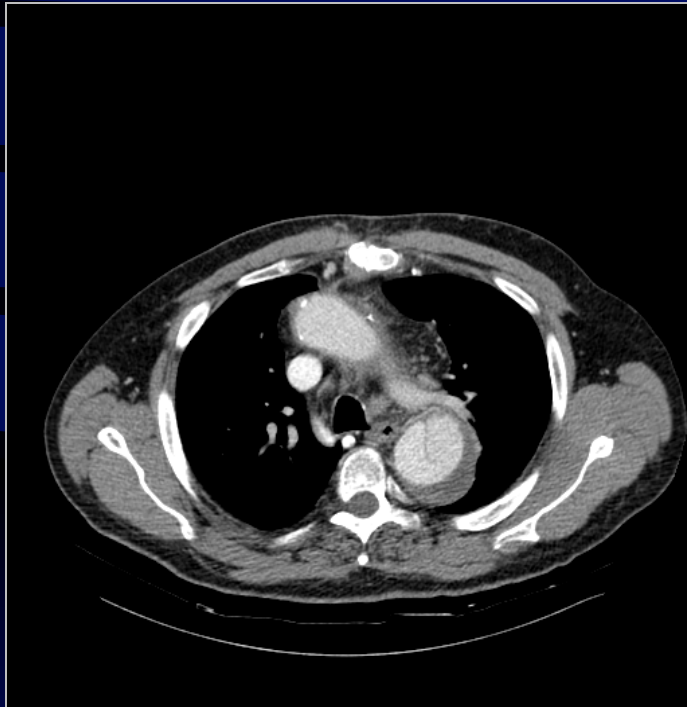

CASO CLINICO

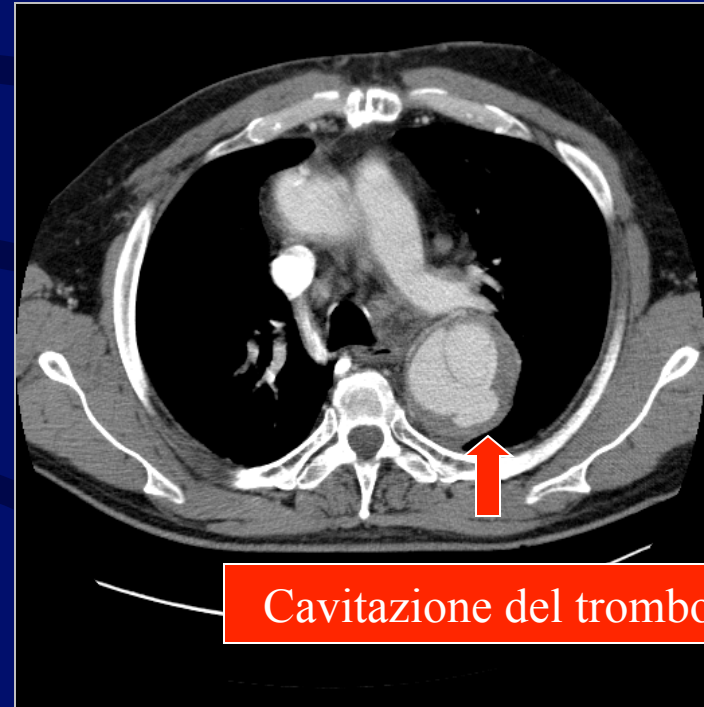
TRATTAMENTO COMBINATO CHIRURGICO-ENDOVASCOLARE MULTI-STAGE DI DISSEZIONE DELL'AORTA TORACICA

III° RICOVERO

Ultima TC di controllo



Al ricovero in urgenza



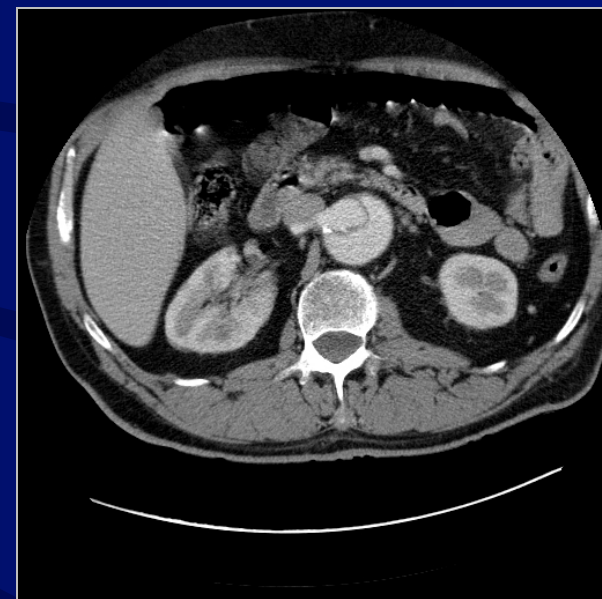
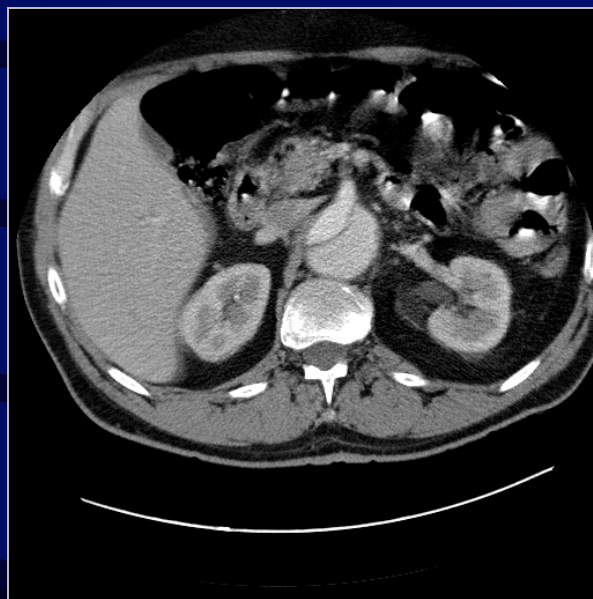
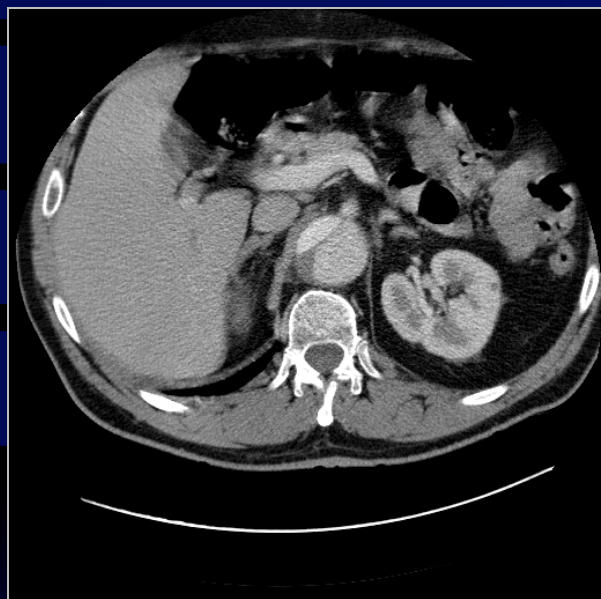
Cavitazione del trombo

CASO CLINICO

TRATTAMENTO COMBINATO CHIRURGICO-ENDOVASCOLARE MULTI-STAGE DI DISSEZIONE DELL'AORTA TORACICA

III° RICOVERO

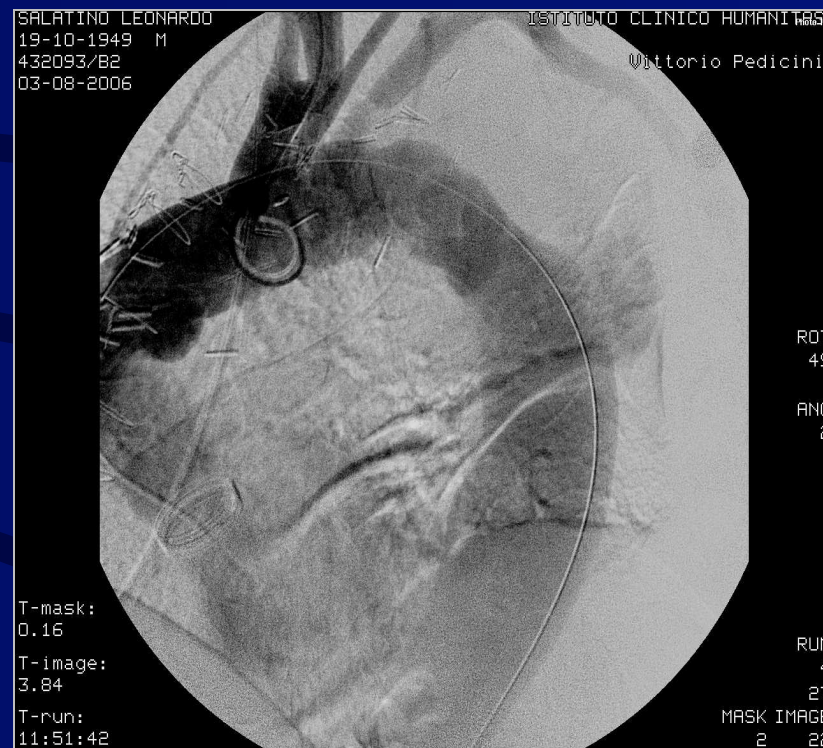
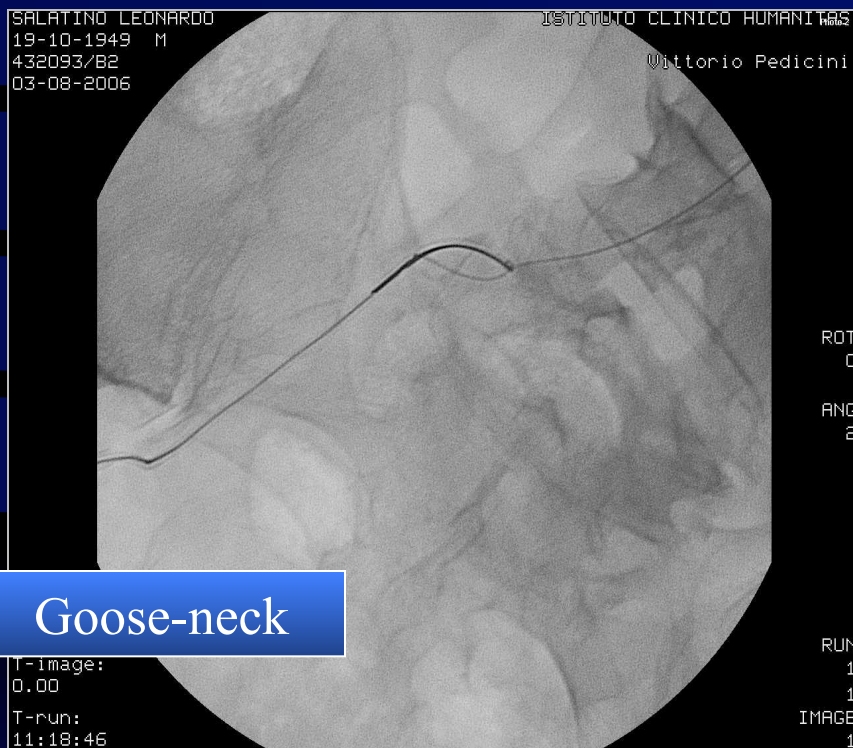
“Aspetto distale”



TRATTAMENTO COMBINATO CHIRURGICO-ENDOVASCOLARE MULTI-STAGE DI DISSEZIONE DELL'AORTA TORACICA

Strategia: posizionamento di endoprotesi in aorta toracica discendente sfruttando il "colletto" dell'elephant trunk"

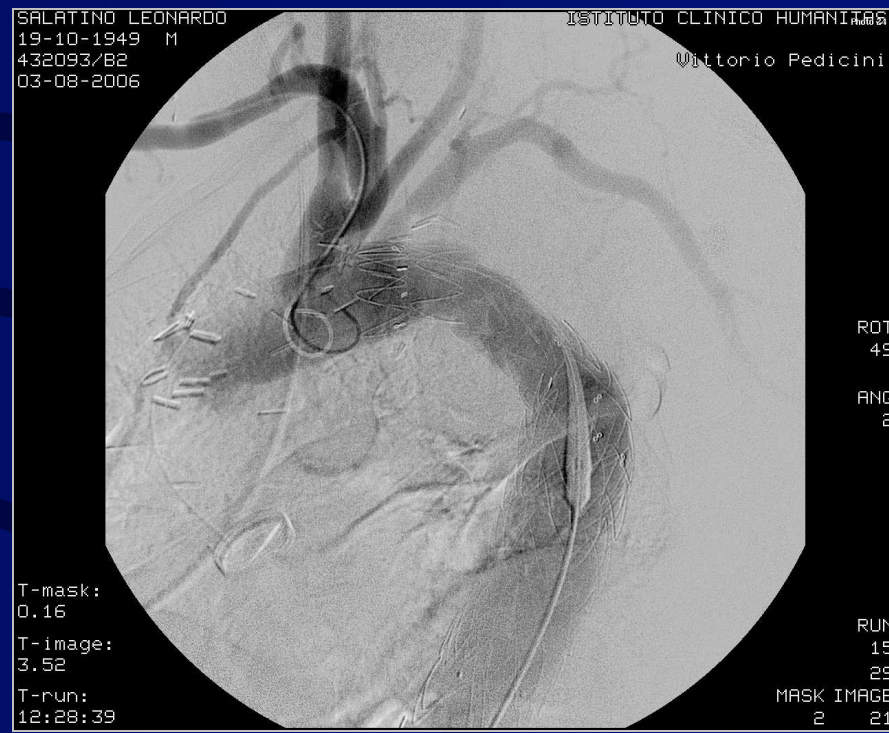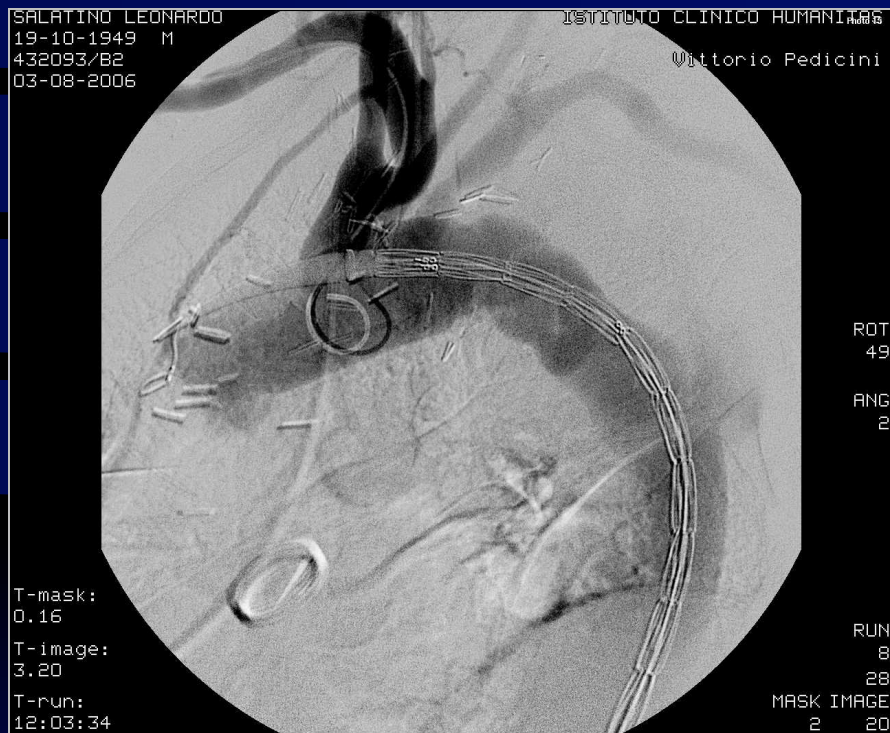III° RICOVERO



TRATTAMENTO COMBINATO CHIRURGICO-ENDOVASCOLARE MULTI-STAGE DI DISSEZIONE DELL'AORTA TORACICA

III° RICOVERO

Posizionamento endoprotesi prossimale
(diam. 36 mm, lungh. 22 mm)

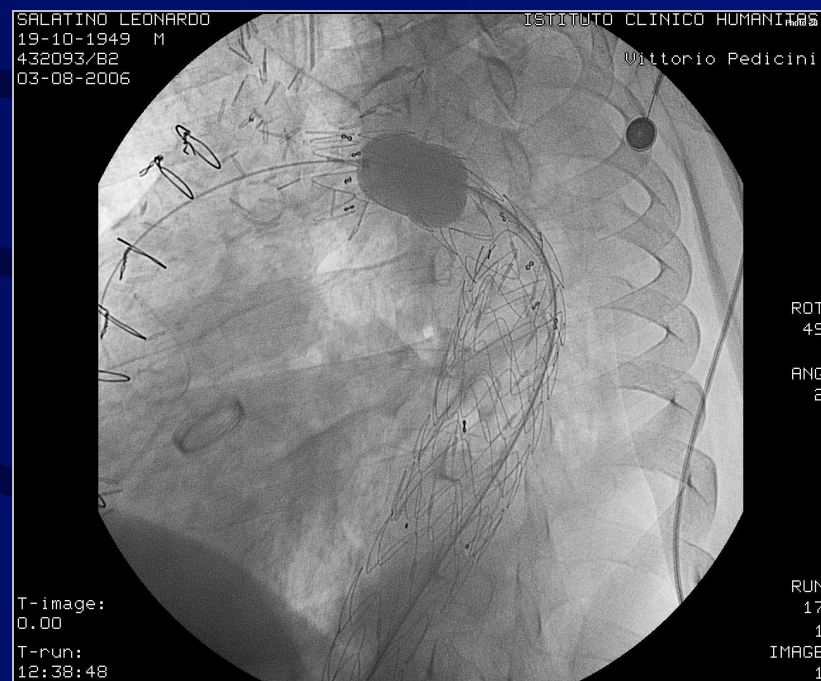
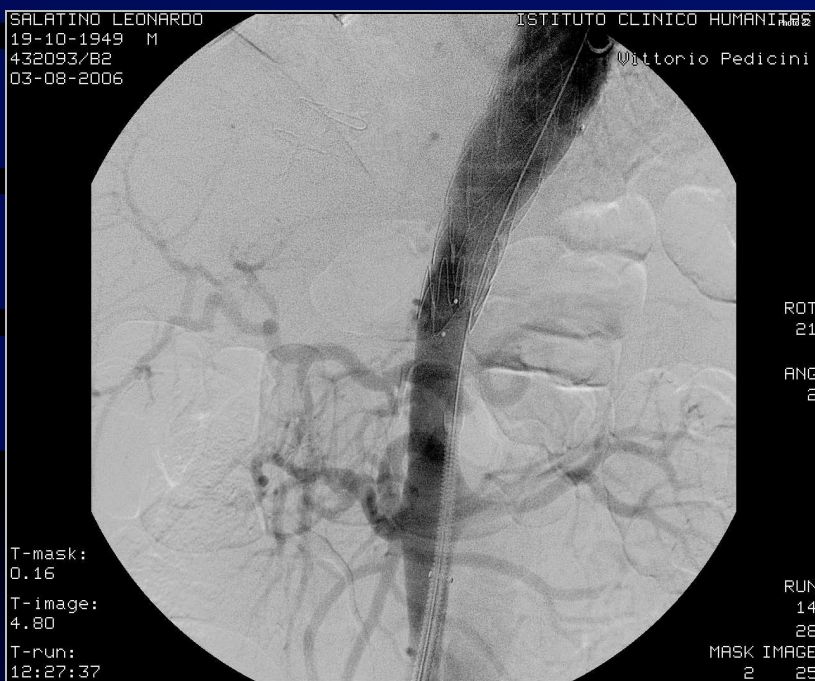

CASO CLINICO

TRATTAMENTO COMBINATO CHIRURGICO-ENDOVASCOLARE MULTI-STAGE DI DISSEZIONE DELL'AORTA TORACICA

III° RICOVERO

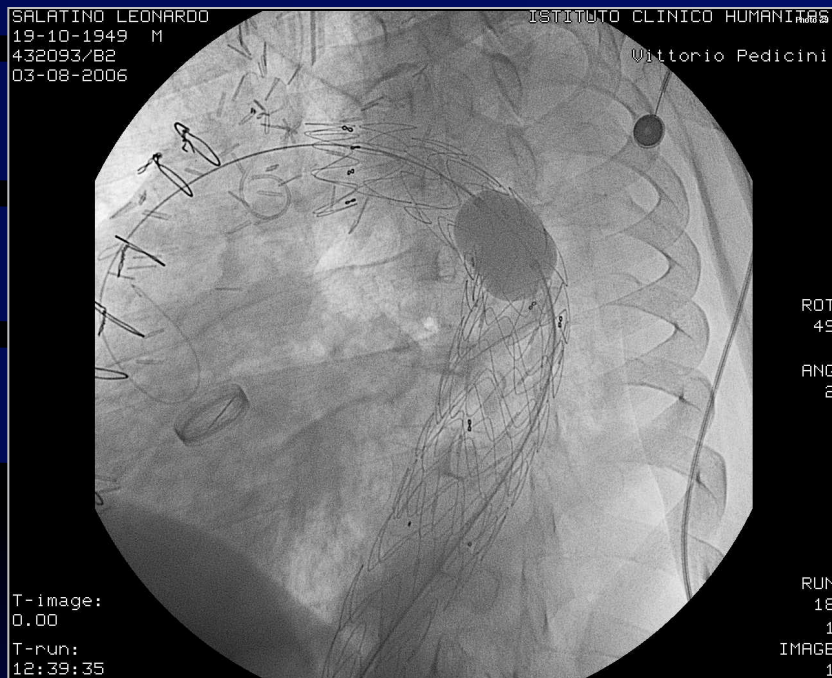
Posizionamento endoprotesi distale
(diam. 42 mm, lungh. 20 mm)



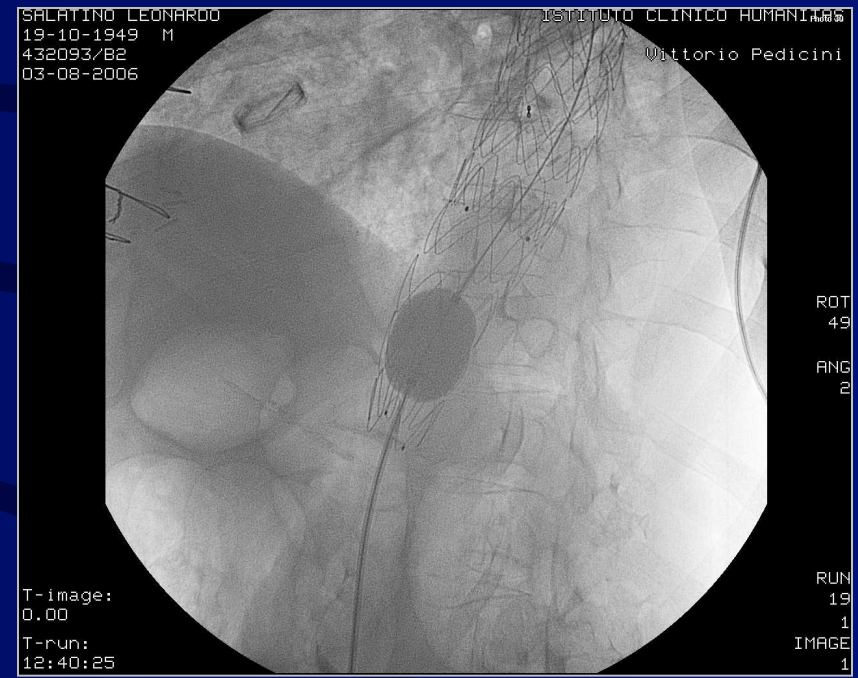
TRATTAMENTO COMBINATO CHIRURGICO-ENDOVASCOLARE MULTI-STAGE DI DISSEZIONE DELL'AORTA TORACICA

III° RICOVERO

Dilatazione con pallone della
giunzione tra le due endoprotesi



Dilatazione con pallone della "zona
di atterraggio" distale

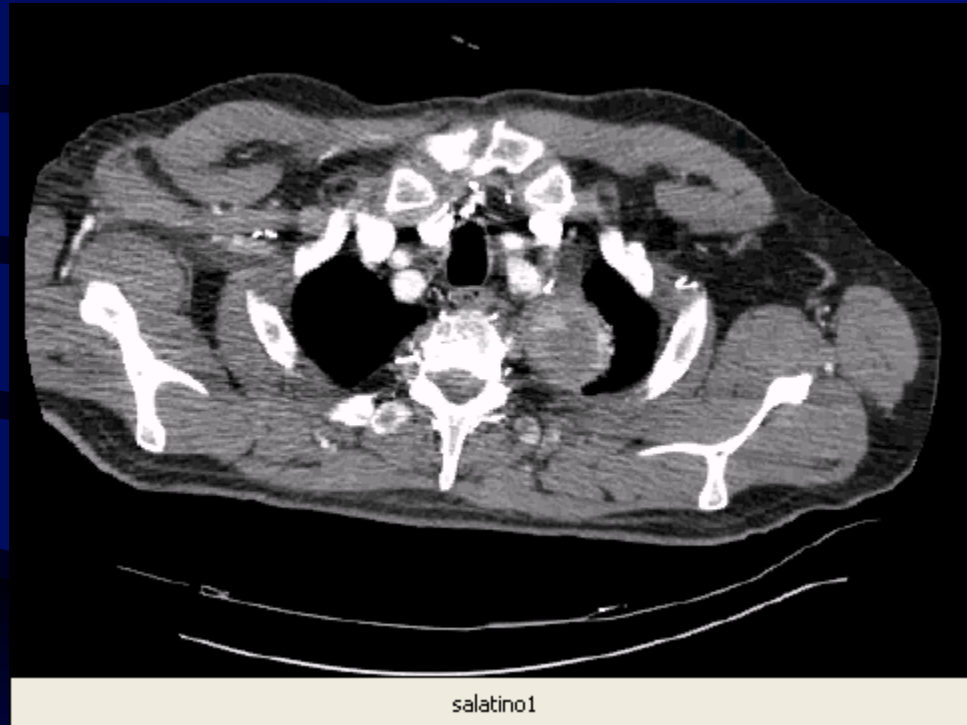

CASO CLINICO

TRATTAMENTO COMBINATO CHIRURGICO-ENDOVASCOLARE MULTI-STAGE DI DISSEZIONE DELL'AORTA TORACICA

III° RICOVERO

TC pre-dimissione

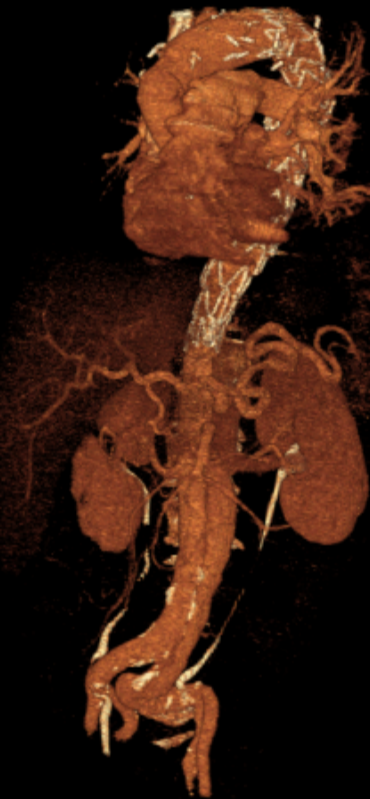
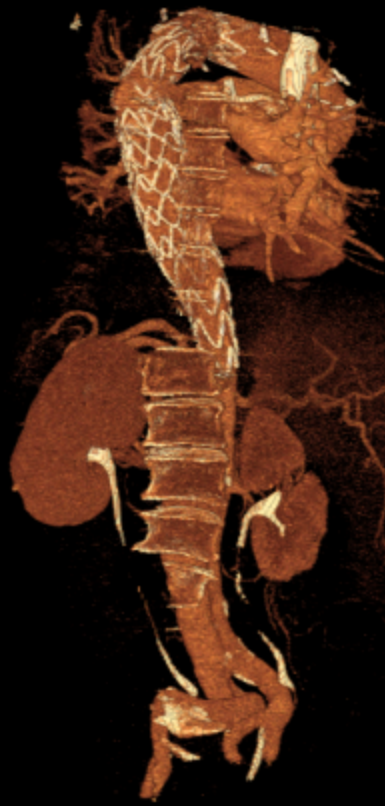
CASO CLINICO

TRATTAMENTO COMBINATO CHIRURGICO-ENDOVASCOLARE MULTI-STAGE DI DISSEZIONE DELL'AORTA TORACICA

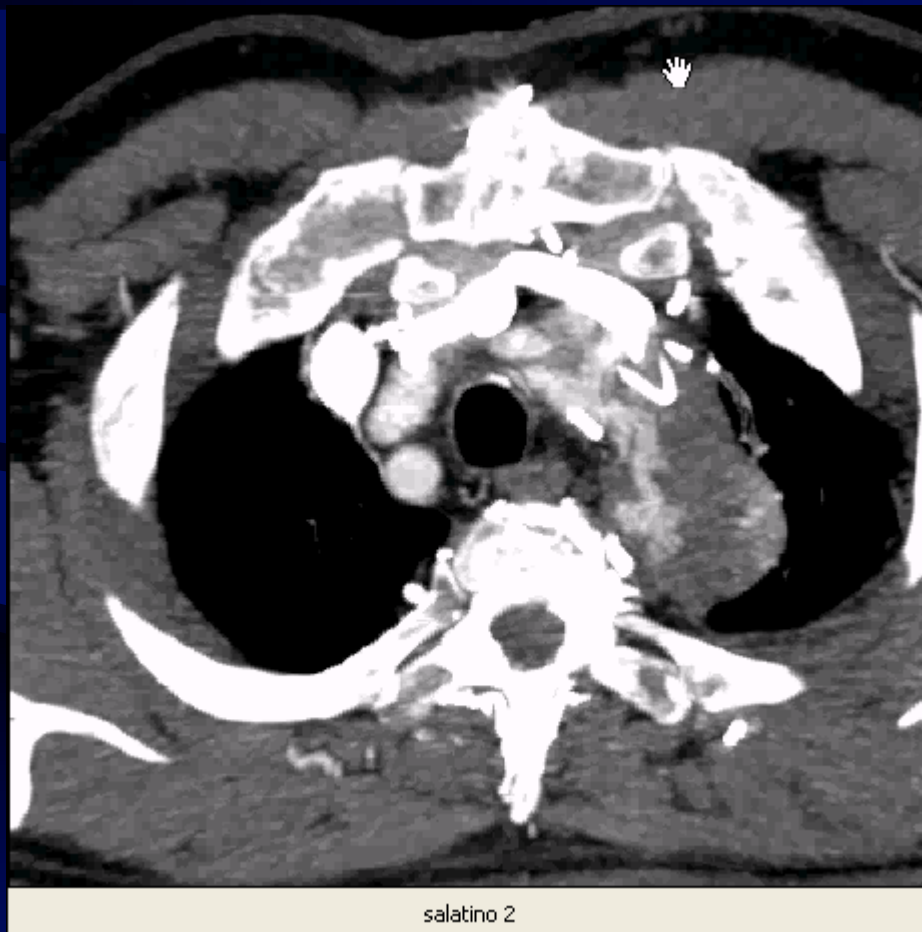
TC 3-D pre-dimissione

III° RICOVERO



TRATTAMENTO COMBINATO CHIRURGICO-ENDOVASCOLARE MULTI-STAGE DI DISSEZIONE DELL'AORTA TORACICA

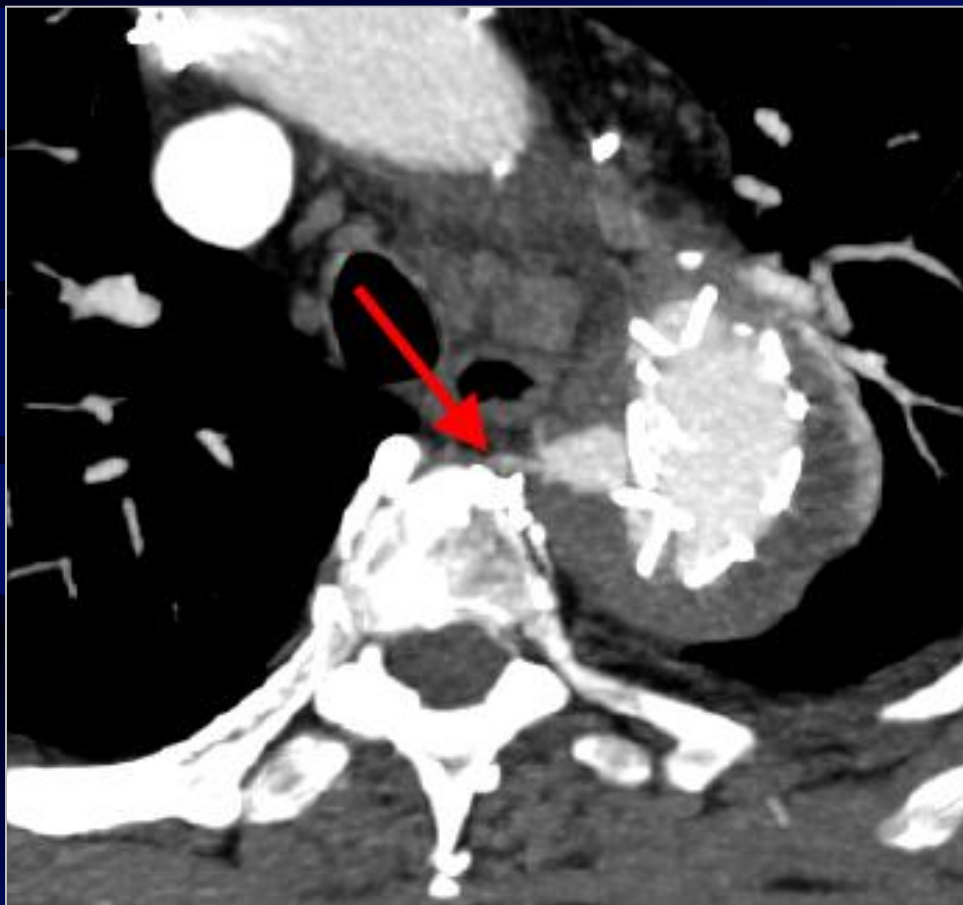TC controllo a 1 mese



CASO CLINICO

TRATTAMENTO COMBINATO CHIRURGICO-ENDOVASCOLARE MULTI-STAGE DI DISSEZIONE DELL'AORTA TORACICA

TC controllo a 1 mese



CASO CLINICO